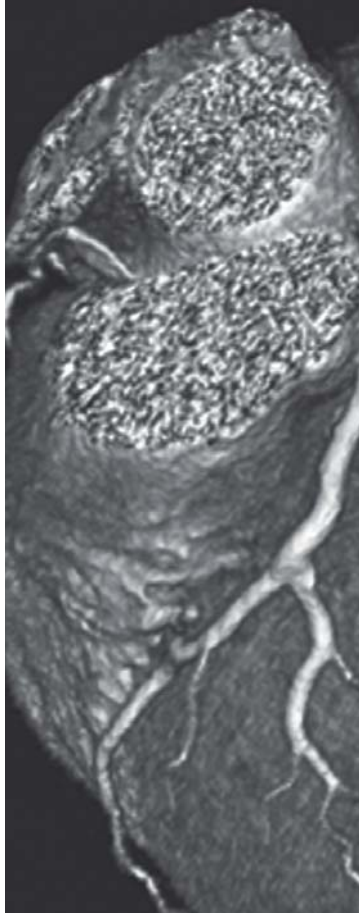

Cardio Imagen para el clínico

Directores

Miguel Ángel García Fernández
Mario J. García

Co-Directores

Leopoldo Pérez de Isla
José Juan Gómez de Diego

NOTA

La medicina es una ciencia sometida a un cambio constante. A medida que la investigación y la experiencia clínica amplían nuestros conocimientos, son necesarios cambios en los tratamientos y la farmacoterapia. Los editores de esta obra han contrastado sus resultados con fuentes consideradas de confianza, en un esfuerzo por proporcionar información completa y general, de acuerdo con los criterios aceptados en el momento de la publicación. Sin embargo, debido a la posibilidad de que existan errores humanos o se produzcan cambios en las ciencias médicas, ni los editores ni cualquier otra fuente implicada en la preparación o la publicación de esta obra garantizan que la información contenida en la misma sea exacta y completa en todos los aspectos, ni son responsables de los errores u omisiones ni de los resultados derivados del empleo de dicha información. Por ello, se recomienda a los lectores que contrasten dicha información con otras fuentes. Por ejemplo, y en particular, se aconseja revisar el prospecto informativo que acompaña a cada medicamento que deseen administrar, para asegurarse de que la información contenida en este libro es correcta y de que no se han producido modificaciones en la dosis recomendada o en las contraindicaciones para la administración. Esta recomendación resulta de particular importancia en relación con fármacos nuevos o de uso poco frecuente. Los lectores también deben consultar a su propio laboratorio para conocer los valores normales.

No está permitida la reproducción total o parcial de este libro, su tratamiento informático, la transmisión de ningún otro formato o por cualquier medio, ya sea electrónico, mecánico, por fotocopia, por registro y otros medios, sin el permiso previo de los titulares del *copyright*.

© Sociedad Española de Cardiología, 2015. SEC: 2015-A

© CTO EDITORIAL, S.L. 2015

Edición, diseño y maquetación: CTO Editorial

C/ Francisco Silvela, 106; 28002 Madrid

Tfno.: (0034) 91 782 43 30 - Fax: (0034) 91 782 43 43

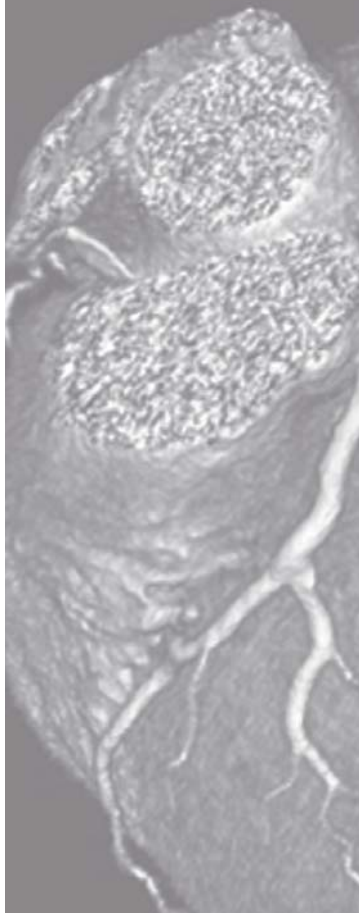
E-mail: ctoeditorial@ctomedicina.com

Página Web: www.grupocto.es

ISBN Cardio Imagen para el clínico: 978-84-16403-58-5

Depósito Legal: M-14902-2015

Impreso en España - Printed in Spain



Cardio Imagen para el clínico

Prólogo

Los avances en la prevención y tratamiento de las enfermedades cardiovasculares constituyen el principal determinante del aumento en la expectativa y calidad de vida observado en las tres últimas décadas. El desarrollo e implementación clínica de las diferentes técnicas de imagen ha sido uno de los principales elementos que han permitido alcanzar estos extraordinarios logros. En este sentido, la evolución del desarrollo tecnológico ha discurrido en paralelo con los avances en prevención, diagnóstico y tratamiento estableciendo la conexión directa entre la imagen cardiovascular y los avances clínicos; es más, la correcta aplicación de las técnicas de imagen permite llevar a cabo una medicina más eficiente contribuyendo a la sostenibilidad de los sistemas sanitarios.

Así, en los servicios de urgencias y consultas programadas por sospecha de patologías cardiovasculares la disponibilidad de equipos de imagen de fácil uso e interpretación de la información como los sistemas de ecocardiografía portátil permiten llevar a cabo una medicina de mayor calidad y, en especial, más eficiente al evitar derivaciones innecesarias de los pacientes e incluso la solicitud de pruebas complementarias más complejas y de mayor coste. Pero en todo caso estos equipos deben utilizarlos profesionales con una formación acreditada ya que en caso contrario podrían crear más problemas que los que resolverían.

La ecocardiografía podríamos definirla como la técnica de imagen que define a nuestra especialidad, aunque no comparto del todo esta opinión podríamos calificarla como la moderna auscultación. Su desarrollo con equipos que cada vez ofrecen una mayor resolución, desarrollo de modalidades como la ecocardiografía transesofágica, de ejercicio y farmacológica, incorporando nuevas modalidades de análisis tisular y funcional ha permitido el desarrollo de un diagnóstico y tratamiento más preciso en la totalidad de las patologías que afectan al corazón y

grandes vasos. En particular, durante la fase aguda de las diferentes cardiopatías, además de precisión diagnóstica, permite una correcta individualización de la terapéutica, es insustituible durante la cirugía por la información que aporta a cirujanos y anestelistas; de forma más reciente en el intervencionismo estructural cardíaco la ecocardiografía ha facilitado su desarrollo y la posibilidad de llevarlo a cabo con la máxima seguridad para el paciente.

La incorporación al estudio de las patologías cardiovasculares de la medicina nuclear, tomografía computarizada, resonancia, tomografía de emisión de positrones y, más recientemente, la imagen molecular y las técnicas de fusión que permiten la correlación anatómica y funcional nos han permitido alcanzar una precisión morfológica y funcional del sistema cardiovascular que pocos se atrevían a predecir hace tan solo unos años, pero por otro lado esta información representa un reto a la hora de decidir su aplicación clínica ya que es necesario evitar pruebas que no aporten valor al proceso diagnóstico y terapéutico y en todo caso debemos *a priori* tener siempre un plan clínico de cómo incorporar los hallazgos de la imagen.

La monografía que te presentamos representa un hito en Imagen Cardíaca ya que dos de las referencias internacionales en el campo, los doctores Miguel Ángel García Fernández y Mario J. García han dirigido la obra; con el auxilio del Dr. Pérez de Isla y Dr. Gómez de Diego; que recoge desde una perspectiva eminentemente práctica el estado del arte y las posibilidades futuras de un campo que ha permitido el desarrollo actual de nuestra especialidad y nos hace vislumbrar un futuro en el que una óptima prevención y tratamiento de las enfermedades cardiovasculares sea una realidad.

José Ramón González Juanatey
Presidente
Sociedad Española de Cardiología

Prefacio

Las técnicas de diagnóstico en ecocardiografía han revolucionado la valoración de las enfermedades cardíacas, no sólo en los aspectos diagnósticos sino consiguiendo una mejor valoración pronóstica, así como una mejor comprensión de la fisiopatología de las mismas. A estas técnicas se viene a sumar la medicina nuclear, y en los últimos cinco años de una manera imparable, la cardiorresonancia magnética y, por último, la valoración de las arterias coronarias de manera no invasiva con las técnicas de tomografía computarizada multidetector.

Habitualmente los textos dedicados a la imagen cardíaca en sus diferentes variantes ofrecen una información fundamentalmente escrita para el especialista que se dedica a ello, ofreciendo una información útil para él mismo pero innecesaria para el médico que busca el conocimiento de lo que la técnica le puede aportar en su práctica clínica rutinaria.

Ante la ausencia en la literatura docente de un libro de imagen cardíaca que cumpliera el objetivo de estar dirigido al no experto y que de una manera sencilla expusiera los principios, utilidades y recomendaciones de uso de cada una de las técnicas, pensamos que en el proyecto *Cardiobiblioteca* de la Sociedad Española de Cardiología un libro con estas características tendría cabida y una buena acogida en la comunidad científica.

El libro se desgrana en 21 capítulos ampliamente ilustrados en los que la aplicación de la realidad aumentada permite visualizar los vídeos dinámicos desde cualquier dispositivo electrónico, lo que en un libro dedicado a la imagen es fundamental.

Queremos agradecer a todos los coautores del libro que con su esfuerzo e ilusión en el proyecto han conseguido finalmente una obra atractiva y práctica que esperamos sea de utilidad en la práctica clínica de todos aquellos que se sumerjan en la misma. Igualmente una edición tan cuidada no sería posible sin el esfuerzo y bien hacer de CTO Editorial.

Los directores,



Vídeo presentación
Miguel Ángel García Fernández



Vídeo presentación
Mario J. García

Los co-directores,

Leopoldo Pérez de Isla

José Juan Gómez de Diego

Directores

Miguel Ángel García Fernández

MD, PhD. Profesor Titular de Medicina, Universidad Complutense de Madrid. Madrid. España
Instituto Cardiovascular Clínico. Hospital Universitario Clínico San Carlos. Madrid. España
Secretario General Sociedad Española Cardiología. Presidente Asociación Española de Imagen Cardíaca

Mario Jorge García

MD. Profesor de Medicina y Radiología, Colegio de Medicina Albert Einstein. Nueva York. EEUU
Jefe de Cardiología, Hospital Montefiore, Bronx, Nueva York. EEUU
Miembro del Consejo Nacional del Examen de Cardiología (ABIM) y del Consejo Nacional del Examen de Ecografía (NBME). EEUU

Co-Directores

Leopoldo Pérez de Isla

MD, PhD. Jefe Unidad de Imagen Cardiovascular. Hospital Clínico San Carlos. Madrid. España
Profesor Asociado. Facultad de Medicina. Universidad Complutense de Madrid. Madrid. España
Presidente Electo Sección de Imagen Cardíaca. Sociedad Española de Cardiología.
Editor Asociado. Revista Española de Cardiología

José Juan Gómez de Diego

Unidad de Imagen Cardiovascular. Hospital Clínico San Carlos. Madrid. España
Facultad de Medicina. Universidad Complutense de Madrid. Madrid. España
Presidente Anterior Sección de Imagen Cardíaca. Sociedad Española de Cardiología
Director Formación Asociación Española de Imagen Cardíaca

Autores

Abu Assi, Emad

Servicio de Cardiología y Unidad Coronaria. Hospital Clínico Universitario Santiago de Compostela. Santiago de Compostela. España

Aguadé Bruix, Santiago

Cardiología Nuclear. Hospital Universitario Vall d'Hebron. Universidad Autónoma de Barcelona. Barcelona. España

Almonte German, Claudio

Profesor de Residencia de Cardiología. Hospital Salvador B. Gautier. Santo Domingo. República Dominicana

Alonso Charterina, Sergio

Servicio de Radiología. Hospital Universitario 12 de Octubre. Madrid. España

Álvarez Martín, Teresa

Sección de Cardiología Pediátrica. Hospital General Universitario Gregorio Marañón. Madrid. España

Ballesteros Tejerino, Fernando

Sección de Cardiología Pediátrica. Hospital General Universitario Gregorio Marañón. Madrid. España

Barreiro Pérez, Manuel

Servicio de Cardiología. Hospital Universitario de Salamanca. Salamanca. España

Calvo Iglesias, Francisco E.

Unidad de Imagen Cardíaca. Servicio de Cardiología. Complejo Hospitalario Universitario de Vigo. Vigo. España

Caro Codón, Juan

Servicio de Cardiología. Hospital Universitario La Paz. Madrid. España

Evangelista Masip, Arturo

Servicio de Cardiología. Hospital Universitario Vall d'Hebron. Barcelona. España

Fernández-Golfín Lobán, Covadonga

Unidad de Imagen Cardíaca. Servicio de Cardiología. Hospital Universitario Ramón y Cajal. Madrid. España

Flórez Muñoz, Juan Pablo

Unidad de Imagen Cardíaca. Instituto Cardiovascular Clínico. Hospital Universitario Clínico San Carlos. Departamento de Medicina. Universidad Complutense de Madrid. Madrid. España

Galian Gay, Laura

Servicio de Cardiología. Hospital Universitario Vall d'Hebron. Barcelona. España

García, Mario J.

Departamento de Cardiología. Hospital Montefiore y Centro Cardiovascular Montefiore-Einstein. Nueva York. EEUU

García Arrieta, Carlos

Servicio de Cardiología, Advocate Illinois Masonic Medical Center. Chicago. EEUU

García Fernández, Miguel Angel

Unidad de Imagen Cardíaca. Instituto Cardiovascular Clínico. Hospital Universitario Clínico San Carlos. Departamento de Medicina. Universidad Complutense de Madrid. Madrid. España

Gómez de Diego, José Juan

Unidad de Imagen Cardíaca. Instituto Cardiovascular Clínico. Hospital Universitario Clínico San Carlos. Departamento de Medicina. Universidad Complutense de Madrid. Madrid. España

Graziano, Pedro

Laboratorio de Ecocardiografía. Hospital Universitario de Caracas. Caracas. Venezuela

Gutiérrez García-Moreno, Laura

Servicio de Cardiología. Hospital Universitario Vall d'Hebron. Barcelona. España

Herrera, César J.

Servicio de Cardiología, Advocate Illinois Masonic Medical Center. Chicago. EEUU

Kizer, Jorge R.

Departamento de Medicina (Cardiología) y Departamento de Epidemiología y Salud de Poblaciones, Colegio de Medicina Albert Einstein/Centro Médico Montefiore. Nueva York. EEUU

Lancharro Zapata, Angel

Sección de Radiología Pediátrica. Hospital General Universitario Gregorio Marañón. Madrid. España

López Fernández, Teresa

Servicio de Cardiología. Hospital Universitario La Paz. Madrid. España

López Haldón, José E.

Área del Corazón. Hospital Universitario Virgen del Rocío. Sevilla. España

Maldonado Herrera, Giuliana

Servicio de Cardiología. Hospital Universitario Vall d'Hebron. Barcelona. España

Marín Rodríguez, Carlos

Sección de Cardiología Pediátrica. Hospital General Universitario Gregorio Marañón. Madrid. España

Maroto Álvaro, Enrique

Sección de Cardiología Pediátrica. Hospital General Universitario Gregorio Marañón. Madrid. España

Martín García, Ana

Servicio de Cardiología. Hospital Universitario de Salamanca. Salamanca. España

Mesa Rubio, Dolores

Servicio de Cardiología. Hospital Universitario Reina Sofía. Córdoba. España



Nazarena Pizzi, María

Cardiología Nuclear. Hospital Universitario Vall d'Hebron. Universidad Autónoma de Barcelona. Barcelona. España

Payá Serrano, Rafael

Servicio de Cardiología. Hospital General Universitario de Valencia. Valencia. España

Peña, Jessica M.

Departamento de Cardiología. Hospital Montefiore. Nueva York. EEUU

Pérez, Julio

Laboratorio de Ecocardiografía. Hospital Barnes-Jewish. Washington University. St. Louis. Missouri. EEUU

Pérez David, Esther

Hospital General Universitario Gregorio Marañón. Madrid. España

Pérez de Isla, Leopoldo

Unidad de Imagen Cardíaca. Instituto Cardiovascular Clínico. Hospital Universitario Clínico San Carlos. Departamento de Medicina. Universidad Complutense de Madrid. Madrid. España

Peteiro Vázquez, Jesús

Laboratorio de Imagen y Función Cardíaca. Complejo Hospitalario Universitario de A Coruña (CHUAC). Instituto de Investigación Médica de A Coruña (INIBMC). La Coruña. España

Pons Lladó, Guillermo

Unidad de Imagen Cardíaca Servicio de Cardiología. Hospital de Sant Pau. Clínica Creu Blanca. Universidad Autónoma de Barcelona. Barcelona. España

Prieto Arévalo, Raquel

Servicio de Cardiología. Hospital General Universitario Gregorio Marañón. Madrid. España

Restrepo, Lina

Imagen Cardíaca. Colegio de Medicina Albert Einstein/Centro Médico Montefiore. Nueva York. EEUU

Rivera Del Río, José R.

Cardiología Clínica no Invasiva. Hospital HIMA San Pablo. Bayamón. Puerto Rico

Rodríguez Padial, Luis

Servicio de Cardiología. Complejo Hospitalario de Toledo. Toledo. España

Romero Farina, Guillermo

Cardiología Nuclear. Hospital Universitario Vall d'Hebron. Universidad Autónoma de Barcelona. Barcelona. España

Sánchez Sánchez, Violeta

Servicio de Cardiología. Hospital Universitario 12 de Octubre. Madrid. España

Índice

1. Conceptos generales de imagen cardíaca para el clínico	1
1.1. Conceptos generales de la ecocardiografía Doppler normal	1
1.2. Conceptos generales sobre TC multicorte en cardiología	15
1.3. Conceptos generales de la cardiorresonancia magnética	18
1.4. Equipos de cardiorresonancia magnética	18
1.5. Seguridad de la CRM	20
1.6. Contrastes exógenos utilizados en CRM	20
1.7. Secuencias utilizadas en los estudios de CRM	20
2. Imagen cardíaca en la cardiopatía isquémica I. Evaluación de riesgo en el paciente asintomático	27
2.1. Bases epidemiológicas	27
2.2. Factores de riesgo y criterios clínicos	27
2.3. Técnicas de imagen en la valoración del riesgo cardiovascular	28
2.4. Toma de decisiones. Cómo y cuándo usar las técnicas de imagen	37
3. Imagen cardíaca en la cardiopatía isquémica II. Enfermedad isquémica crónica	41
3.1. Conceptos generales	41
3.2. Enfermedad isquémica crónica (no diagnosticada previamente)	44
3.3. Enfermedad isquémica crónica (ya diagnosticada)	51
4. Imagen cardíaca en la cardiopatía isquémica III. Síndromes coronarios agudos. Evaluación del paciente con dolor precordial agudo	59
4.1. Clasificación del síndrome coronario agudo	59
4.2. Cómo y cuándo usar las técnicas de imagen en reposo en los SCA	60
4.3. Cómo y cuándo usar pruebas ulteriores de estratificación en el SCACEST	61
4.4. Cómo y cuándo usar pruebas ulteriores de estratificación en el SCASEST	62
4.5. Detección de viabilidad	64
5. Imagen cardíaca en las valvulopatías: qué debe saber el clínico	67
5.1. Conceptos generales	67
5.2. Indicaciones para evaluación en el paciente asintomático	68
5.3. Estenosis aórtica	68
5.4. Insuficiencia aórtica	70
5.5. Estenosis mitral	71
5.6. Insuficiencia mitral	74
5.7. Valvulopatía tricúspide	79
5.8. Uso de las técnicas de imagen en la guía de procedimientos	80
5.9. Seguimiento del paciente con reparación o reemplazo valvular previo	81
5.10. Evaluación del paciente con sospecha de endocarditis	81
5.11. Cuándo utilizar cardio-TC y cardio-RM en pacientes con valvulopatía	82
6. Imagen cardíaca en las miocardiopatías: qué debe saber el clínico	85
6.1. Introducción	85
6.2. Qué son las miocardiopatías	85
6.3. Miocardiopatía dilatada	87
6.4. Miocardiopatía hipertrófica	88
6.5. Miocardiopatía restrictiva	92
6.6. Miocardiopatía no compactada/espongiforme	94
6.7. Displasia arritmogénica del ventrículo derecho	95
6.8. Miocardiopatía por estrés (síndrome de Tako Tsubo o del corazón roto)	96
7. Imagen cardíaca en las enfermedades del pericardio: qué debe saber el clínico	99
7.1. Anatomía y función del pericardio	99
7.2. Anomalías congénitas	100
7.3. Derrame pericárdico	101

7.4. Pericarditis	101	10.3. Introducción a las técnicas de imagen en el estudio de la patología aórtica	140
7.5. Taponamiento cardíaco	102	10.4. Estudio de las diferentes patologías aórticas	144
7.6. Constricción pericárdica	103	10.5. Abordaje terapéutico en la patología aórtica	151
7.7. Síndrome efusivoconstrictivo	105	10.6. Conclusiones	153
7.8. Tumores y masas pericárdicas	105		
7.9. Conclusiones	105		
8. Imagen cardíaca en el paciente con accidente cerebrovascular: qué debe saber el clínico	107	11. Imagen cardíaca en las enfermedades sistémicas: qué debe saber el clínico	155
8.1. Conceptos básicos del ictus	107	11.1. Introducción	155
8.2. Ictus cardioembólico	108	11.2. Técnicas de imagen en las enfermedades sistémicas	155
8.3. Manejo práctico del paciente con probable ictus cardioembólico en una unidad de imagen cardíaca	122	11.3. Técnicas de imagen en las cardiopatías inducidas por drogas	163
8.4. Conclusiones	123		
9. Imagen cardíaca en el paciente con hipertensión arterial: qué debe saber el clínico	125	12. Imagen cardíaca en el paciente con enfermedad pulmonar e hipertensión arterial pulmonar: qué debe saber el clínico	175
9.1. Introducción	125	12.1. Epidemiología. Clasificación	175
9.2. La importancia de la cardiopatía hipertensiva	125	12.2. Fisiopatología	177
9.3. Abordaje a la evaluación de la cardiopatía hipertensiva	126	12.3. Presentación clínica	178
9.4. Imágenes en el paciente hipertenso con hipertrofia ventricular izquierda	126	12.4. Evaluación diagnóstica	179
9.5. Función ventricular	130	12.5. Selección y guía de la terapia	189
9.6. Otras anomalías asociadas con cardiopatía hipertensiva	133		
9.7. Detección de causas de hipertensión secundarias	133	13. Imagen cardíaca en pacientes con arritmias: qué debe saber el clínico	195
9.8. Fibrosis miocárdica	134	13.1. Introducción	195
9.9. Isquemia en la cardiopatía hipertensiva	134	13.2. Bradiarritmias y marcapasos	195
9.10. Utilización de la tomografía computarizada cardíaca	135	13.3. Taquiarritmias supraventriculares	197
9.11. Conclusiones	135	13.4. Arritmias ventriculares	201
		14. Imagen cardíaca en el paciente adulto con shunt: qué debe saber el clínico	209
		14.1. Introducción	209
		14.2. Cardiopatías con <i>shunt</i>	210
		15. Imagen cardíaca en el paciente adulto con obstrucción en el tracto de salida del ventrículo: qué debe saber el clínico	237
		15.1. Cardiopatías con obstrucción en el tracto de salida del ventrículo	237

16. Imagen cardíaca en el paciente adulto con cardiopatías complejas: qué debe saber el clínico	253	19.5. Miocardio, pericardio y válvulas.....	334
16.1. Cardiopatías complejas.....	253	19.6. Prótesis aórtica percutánea.....	335
17. Imagen en el paciente con tumores y masas intracardiácas	283	19.7. Patología torácica.....	336
17.1. Introducción.....	283	19.8. Nuevas direcciones.....	337
17.2. Epidemiología.....	283	20. Uso apropiado de las técnicas de imagen: cuándo indicar una cardio-RM	339
17.3. Presentación clínica.....	283	20.1. Introducción.....	339
17.4. Evaluación diagnóstica.....	284	20.2. Equipamiento necesario.....	339
17.5. Masas benignas.....	290	20.3. Tipos de secuencias.....	340
17.6. Masas malignas.....	293	20.4. Niveles de complejidad de los estudios de cardio-RM.....	343
17.7. Pronóstico y terapéutica.....	295	20.5. Indicaciones del estudio de cardio-RM.....	343
18. Guías de uso apropiado: cuándo solicitar una ecocardiografía	297	21. Guías de uso apropiado: cuándo solicitar una gammagrafía de perfusión miocárdica	351
18.1. Ecocardiografía según el escenario clínico.....	297	21.1. Gammagrafía de perfusión miocárdica.....	351
18.2. Ecocardiografía transesofágica.....	309	21.2. Indicaciones diagnósticas de cardiopatía isquémica.....	356
18.3. Técnicas ecocardiográficas especiales.....	313	21.3. Indicaciones pronósticas de cardiopatía isquémica.....	357
18.4. Ecocardiografía en áreas específicas.....	318	21.4. Evaluación de la viabilidad miocárdica.....	358
19. Uso apropiado de las técnicas de imagen: cuándo indicar una cardio-TC	327	21.5. Conclusiones.....	359
19.1. Introducción.....	327	Instrucciones para la utilización de la realidad aumentada	362
19.2. Score de calcio.....	328		
19.3. Coronariografía no invasiva con cardio-TC.....	329		
19.4. Estudio de las venas del corazón.....	332		